

Zeszyty Naukowe Wyższej Szkoły Pedagogicznej w Bydgoszczy STUDIA PRZYRODNICZE Scientific Papers of Pedagogical University in Bydgoszcz NATURAL STUDIES (Zeszyty Nauk. WSP, Stud. Przynr.)	14	115–124	1998
---	----	---------	------

**OCENA BIAŁKA p53 I PCNA NA POZIOMIE  
ULTRASTRUKTURALNYM PRZY ZASTOSOWANIU METODY  
PAP U PACJENTÓW Z RAKIEM KRTANI**

**ESTIMATION OF p53 PROTEIN AND PCNA AT THE  
ULTRASTRUCTURAL LEVEL BY USING PAP METHOD  
IN PATIENTS WITH LARYNX CARCINOMA**

**Alina Grzanka<sup>1, 2</sup>, Renata Sujkowska<sup>2</sup>, Danuta Burduk<sup>3</sup>**

<sup>1</sup> Katedra Biologii i Ochrony Środowiska, WSP, ul. Chodkiewicz 30, 85-064 Bydgoszcz

<sup>2</sup> Katedra i Zakład Patomorfologii Klinicznej, AM, ul. Skłodowskiej-Curie 9, 85-094 Bydgoszcz

<sup>3</sup> Katedra Laryngologii, AM, ul. Skłodowskiej-Curie 9, 85-094 Bydgoszcz

**ABSTRACT:** Immunocytochemical study of p53 protein and proliferating cell nuclear antigen (PCNA) at the ultrastructural level was performed by using peroxidase-anti peroxidase (PAP) method. Six laryngeal carcinoma were estimated. Positive staining for p53 protein was in three samples of six. These same three samples were positive also for PCNA. In one case positive immunostaining for p53 was present in nucleus. Staining of p53 protein and PCNA in the cytoplasm at the ultrastructural level was located on the endoplasmic reticulum and was scattered throughout the cells on the electron dense bodies and it was seen on the envelope of nucleus. No positive reaction product of p53 protein and PCNA was found in control samples in any cases, thus proving the specificity of the reaction.

**KEY WORDS:** electron-microscope, PCNA antigen, p53 protein, immunocytochemical study

## Wstęp

Badania ostatnich lat wykazały jednoznacznie, że produkt prawidłowego genu p53 hamuje nowotworzenie, natomiast produkt genu zmutowanego wywołuje transformację nowotworową, ponieważ cząsteczki białka p53 zmienione na skutek mutacji nie mają zdolności hamowania wzrostu komórek (Berbec 1994, Lane 1992, Bartek i in. 1990, Crawford i in. 1994, Hollstein i in. 1991, Somers i in. 1992). Przynajmniej w 50% nowotworów u ludzi stwierdza się mutacje w genie p53. Wiele mutacji stabilizuje białko p53, co pozwala na jego wykrycie metodami immunocytochemicznymi. Białko p53 było badane immunohistochemicznie w wielu różnych nowotworach (Barbareschi i in. 1992, Bartek i in. 1990, Boag i in. 1993, Cattoretti i in. 1988, Chang i in. 1991, Crawford i in. 1994, Davidoff i in. 1991, Field i in. 1993, Hollstein i in. 1991, Iggo i in. 1990, Maestro i in. 1992, Purdie i in. 1991, Stretch i in. 1991). PCNA (proliferating cell nuclear antigen) jest białkiem, które jest grupą prostetyczną polimerazy DNA. PCNA wykrywa się za pomocą monoklonalnego znakowanego przeciwciała i jest jednym ze sposobów określania komórek syntetyzujących DNA (komórek proliferujących).

Badania wykazały, że PCNA akumuluje się w jądrze komórek podczas fazy S cyklu komórkowego i dlatego może być uważany za marker proliferacji (McCormick i in. 1992, Baserga i in. 1991, Hall i Levison 1990, Celis i in. 1984, Hall i in. 1990). Celem niniejszych badań było wyjaśnienie, czy istnieje korelacja pomiędzy overekspresją białka p53 a wzrostem tempa proliferacji komórek określanej przez antygen PCNA na poziomie mikroskopu elektronowego u chorych z rakiem krtani.

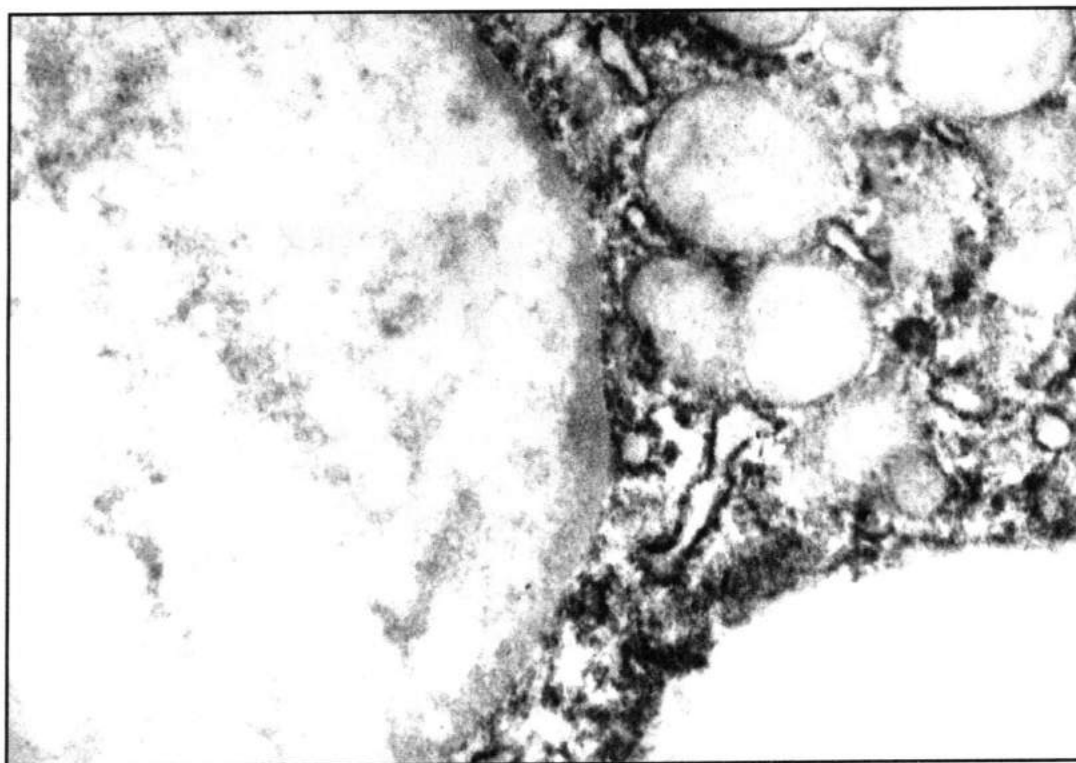
## Material i metoda

Przebadano wycinki pochodzące od 6 chorych z rakiem krtani. Materiał utrwalano w 4% paraformaldehydzie o pH 7,4. Endogenną peroksydazę blokowano 3%  $H_2O_2$ . Niespecyficzne barwienie podłoża zredukowano normalną surowicą króliczą w 0,1 M buforze kakodylanowym. Fragmenty materiału inkubowano z surowicą mouse anti-proliferating cell nuclear antigen PC-10 (DAKO) oraz z mouse ant-human p53 protein (DAKO) w rozcieńczeniu 1:100 w 0,1 M buforze kakodylanowym przez 30 minut. Następnie wycinki potraktowano antymysią surowicą króliczą IgG w rozcieńczeniu 1:100 i kompleksem PAP (peroksydaza-antyperoksydaza) również przez 30 minut. Peroksydazę zlokalizowano przez 3,3 diaminobenzidynę (DAB) z udziałem nadtlenu wodoru. Następnie wycinki dotrwalano 2% aldehydem glutarowym w 0,1 M buforze kakodylanowym i 2%  $OsO_4$  przez 1 godzinę, odwadniano w alkoholach i acetonach, i zatopiono w mieszaninie eponów. Równolegle do powyż-

szych badań przeprowadzono kontrolę, oparta była na zastąpieniu surowicy zawierającej przeciwciała skierowane przeciw obu antygenom surowicą pochodzącą od nieimmunizowanych myszy. Preparaty oceniano w mikroskopie elektronowym JEM 100CX bez dodatkowego kontrastowania octanem uranylu i cytrynianem ołowiu dla lepszego uwidocznienia produktu reakcji immunocytochemicznej z kompleksem PAP.

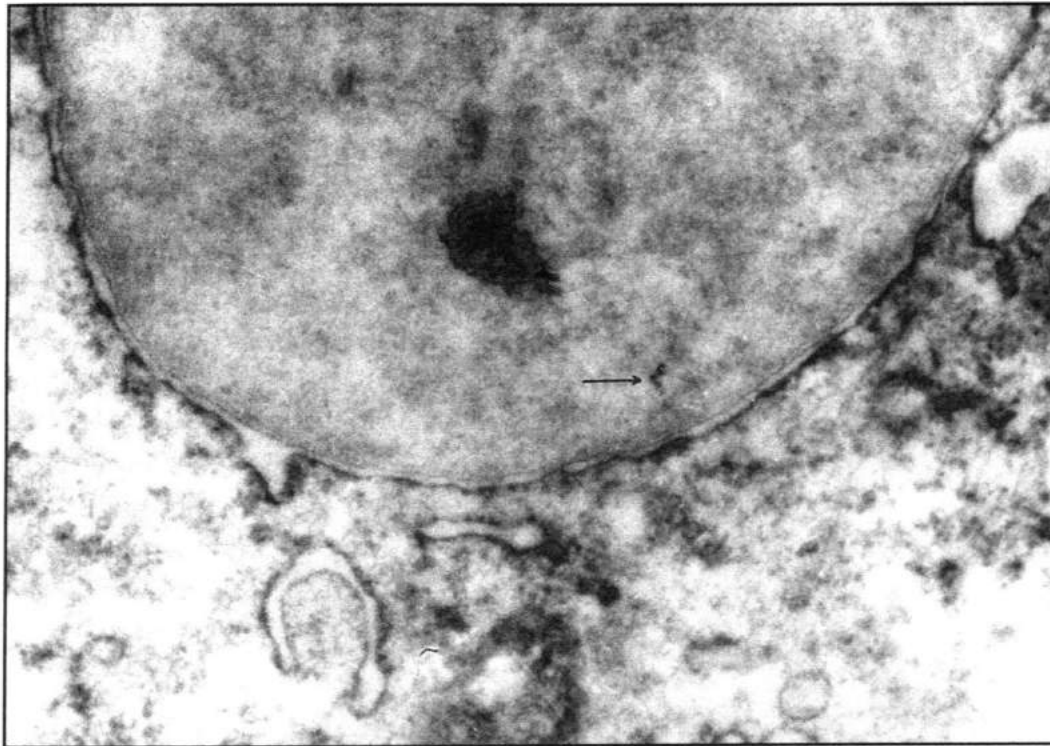
### **Wyniki**

Na poziomie mikroskopu elektronowego dodatnią reakcję immunocytochemiczną dla białka p53 przy użyciu metody PAP obserwowano w 3 próbkach na terenie cytoplazmy (1), w jednym przypadku można zauważyć reakcję na terenie jądra (ryc. 2). Dodatnia reakcja wewnątrzcytoplazmatyczna obserwowana była w okolicach jądra komórkowego, na kanałach siateczki śródplazmatycznej i w postaci elektronowo gęstych ziarnistości rozrzuconych w cytoplazmie. Dodatnią reakcję immunocytochemiczną dla antygeny PCNA wykryto w tych samych 3 próbkach w cytoplazmie. Dodatni produkt reakcji dla antygeny PCNA również występował na terenie cytoplazmy, na kanałach siateczki śródplazmatycznej i w postaci elektronowo gęstych ziarnistości związanych z rybosomami (3). Kontrola we wszystkich 6 przypadkach wykazała brak dodatniej reakcji dla antygeny p53 i dla antygeny PCNA w komórkach zarówno na terenie cytoplazmy, jak i jądra komórkowego (4).



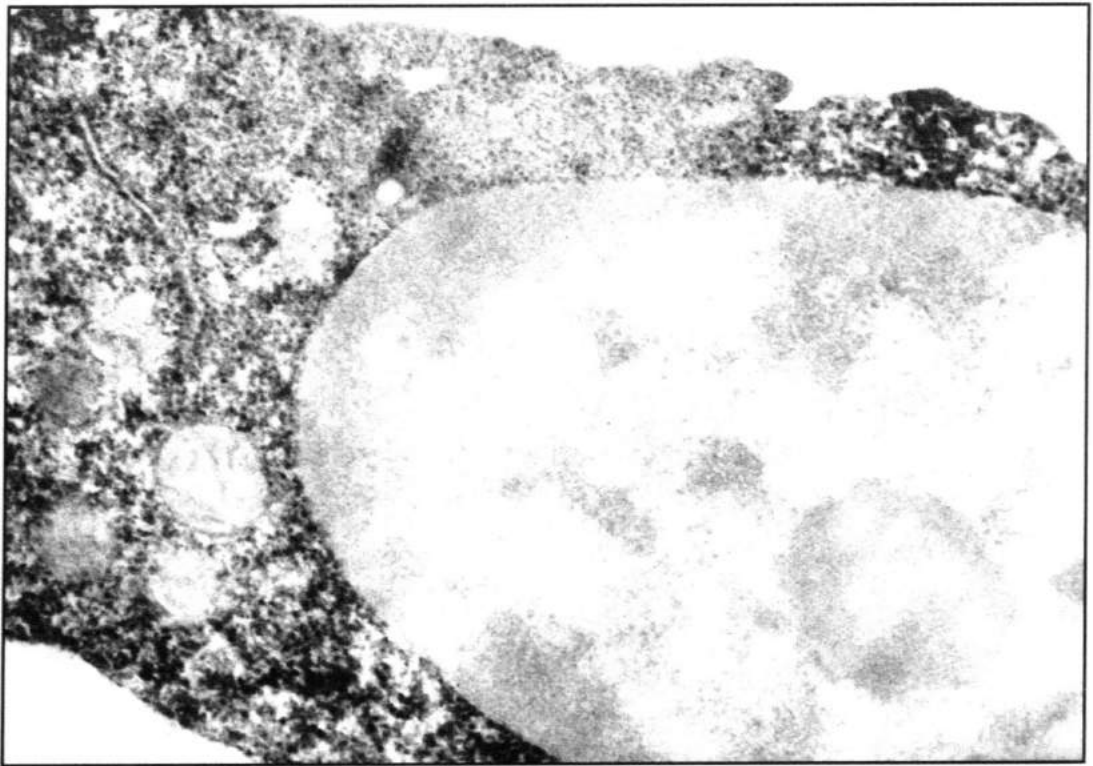
**RYC. 1.** Obecność antygenu p53 w tkance pochodzącej z raka krtani. Pozytywna reakcja immunocytochemiczna dla antygenu p53 obserwowana jest na terenie cytoplazmy. Dodatnia reakcja występuje na retikulum cytoplazmatycznym i w postaci elektronowo-gęstych ziarnistości rozrzuconych w cytoplazmie. Pow. 35 000.

**FIG. 1.** The presence of p53 antigen in tissue section obtain from larynx carcinoma. The positive immunocytochemical reaction for p53 antigen is seen in **cytoplasm**. Cytoplasmic p53 immunoreactivity is present on the endoplasmic **reticulum** and diffuse throughout the cell on electron dense bodies. x 35 000.



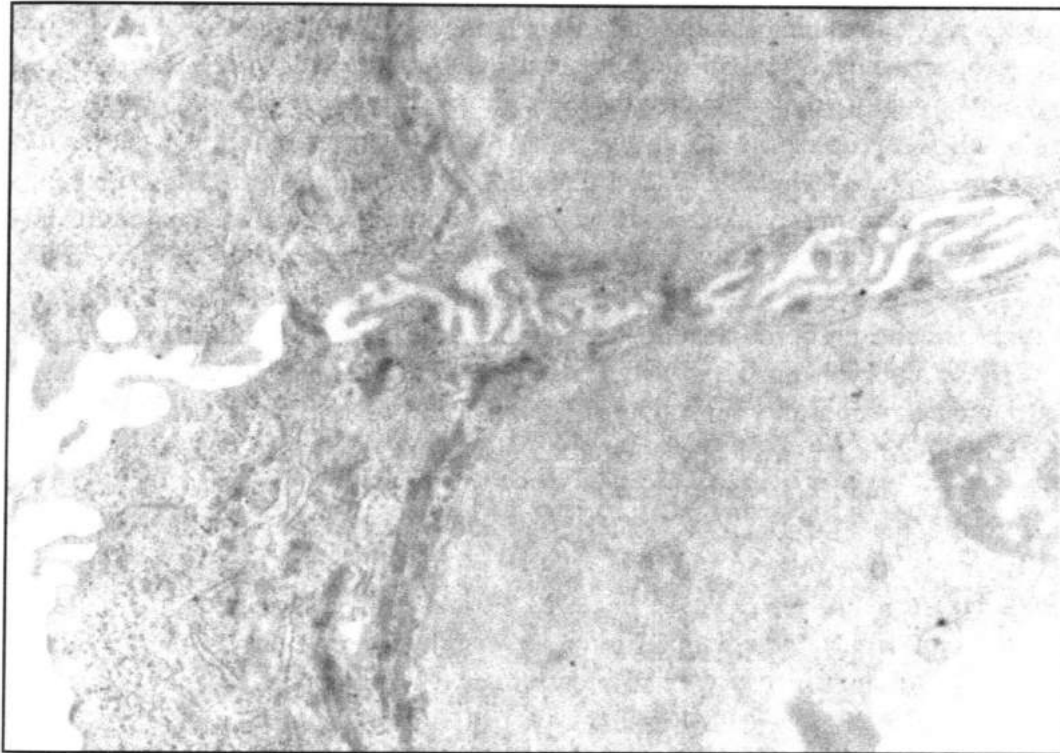s. 119

**RYC. 2.** Zdjęcie spod mikroskopu elektronowego komórki raka krtani. Widoczna reakcja dla antygeny p53 na terenie jądra jak również w cytoplazmie komórki. Pow. 40 000.  
**FIG. 2.** Electron micrograph of larynx carcinoma cell. The positive reaction for p53 antigen is seen in nucleus and in the cytoplasm of the cell. x 40 000.



**RYC. 3.** Dodatnia reakcja dla antygenu PCNA w komórce raka krtani. Reakcja immunocytochemiczna widoczna jest w cytoplazmie na siateczce śródplazmatycznej jak również w postaci elektronowo-gęstych ziarnistości rozrzuconych w cytoplazmie. Pow. 25 000.

**FIG. 3.** The positive reaction for PCNA antigen in larynx carcinoma cell. The immunocytochemical reaction is seen on the endoplasmic reticulum and also on the electron dense bodies scattered throughout the cytoplasm of the cell. x 25 000.



s.121

**RYC. 4.** Kontrola. Brak reakcji dodatniej na terenie jądra i cytoplazmy w komórkach raka krtani. Pow. 18 000.

**FIG. 4.** Control sample. The positive reaction is absent in the nucleus and cytoplasm in larynx carcinoma cells. x 18 000.

## Dyskusja

W przeprowadzonych badaniach immunocytochemicznych na poziomie mikroskopu elektronowego próbowano określić, czy istnieje korelacja pomiędzy overekspresją białka p53 a wzrostem tempa proliferacji komórek wykrywanej przy udziale antygeny PCNA u chorych z rakiem krtani. Na podstawie otrzymanych wyników można przypuszczać, że istnieje pewna zależność pomiędzy występowaniem białka p53 a antygenem PCNA w komórce, co prawda nie obserwowano reakcji dla antygeny PCNA na terenie jądra, ale dodatnią reakcję immunocytochemiczną dla tego antygeny wykryto w tych samych 3 próbkach w cytoplazmie co antygen p53. Wystąpienie dodatniej reakcji dla antygeny PCNA wyłącznie w cytoplazmie, a dla białka p53 na terenie jądra tylko w jednym przypadku, może wskazywać na trudności w pokonaniu bariery jaką jest błona jądrowa przez kompleks PAP, ewentualnie, że w 3 próbkach wykryto antygen PCNA w stadium syntezy. Z piśmiennictwa wynika, że dotychczas nie przeprowadzono badań dotyczących określenia antygeny p53 i PCNA u chorych z rakiem krtani na poziomie mikroskopu elektronowego. Natomiast badania antygeny p53 i PCNA w mikroskopie świetlnym zostały przeprowadzone we wielu nowotworach (Barbareschi i in. 1992, Bartek i in. 1990, Boag i in. 1993, Cattoretti i in. 1988, Celis i in. 1984, Chang i in. 1994, Crawford i in. 1994, Davidoff i in. 1991, Field i in. 1993, Hall i Levison 1990, Hall i in. 1990, Hollstein in. 1991, Iggo i in. 1990, Isola i in. 1990, Jain i in. 1990, Maestro i in. 1992, Pich i in. 1992, Purdie i in. 1991, Stretch i in. 1991, Woods i in. 1990). Przegląd piśmiennictwa dotyczącego antygeny p53 ujawnia znaczną różnorodność wyników otrzymanych przez różnych autorów (Boag i in. 1993, Barbareschi i in. 1992, Bartek i in. 1990, Cattoretti i in. 1988, Lane i in. 1992, Purdie i in. 1991, Stretch i in. 1991). Boag i wsp. podali, że antygen p53 w jądrze wykryto u 67% chorych z rakiem krtani, a na terenie cytoplazmy u 62%, podczas gdy Gusterson i wsp. wykryli go tylko u 34% chorych. Pozytywna reakcja immunocytochemiczna dla antygeny PCNA w raku krtani wynosiła 38,3% (Pich i in. 1992). Powyżej przedstawione wyniki dotyczyły prac przeprowadzonych w mikroskopie świetlnym. Nie znaleziono w piśmiennictwie prac dotyczących badań immunocytochemicznych antygeny p53 i PCNA w raku krtani w mikroskopie elektronowym. Podsumowując, można stwierdzić, że dalsze badania obu antygenów w mikroskopie elektronowym w odniesieniu do raka krtani są wskazane, ze względu na brak takich prac, natomiast badania tych antygenów w mikroskopie świetlnym są dość liczne i dobrze udokumentowane.



## Bibliografia:

- Barbareschi M., Leonardi E., Mauri F.A., Serio G., Palma P. 1992: *p53 and c-erbB-2 protein expression in breast carcinomas. An immunohistochemical study including correlation with receptors status, proliferation markers, and clinical stage in human breast cancer.* *Anatomic Pathol.*, 98: 408-418.
- Bartek J., Iggo R., Gannon J., Lane D.P. 1990: *Genetic and immunochemical analysis of mutant p53 in human breast cancer cell lines.* *Oncogen*, 5: 893-899.
- Baserga R. 1991: *Growth regulation of the PCNA gene.* *J. Cell Sci.*, 98: 433-436.
- Berbec H. 1994: *Gen p53 człowieka.* *Postępy Biochemii*, 40: 6-11.
- Boag G., Lee C.S., Charalambous D., Rode J. 1993: *p53 expression in laryngeal carcinoma.* *Pathology*, 25: 394-397.
- Cattoretti G., Rilke F., Andreola S., D' Amato L., Delia D. 1988: *p53 expression in breast cancer.* *Int.J.Cancer*, 41: 178-183.
- Celis J.E., Bravo R., Larsen P.M., Fey S.J. 1984: *Cyclin a nuclear protein whose level correlates directly with the proliferative state of normal as well as transformed cells.* *Leuk. Res.*, 8: 143-157.
- Chang K., Ding J., Kern F.G., Willingham M.C. 1991: *Immunohistochemical analysis of p53 and HER-2/neu proteins in human tumors.* *J. Histochem. Cytochem.*, 39: 1281-1287.
- Crawford L.V., Pim D.C., Lamb P. 1994: *The cellular protein p53 in human tumors.* *Mol. Biol. Med.*, 2: 261-272.
- Davidoff A. M., Kerns B.J.M., Iglehart J.D., Marks J. 1991: *Maintenance of p53 alterations throughout breast cancer progression.* *Cancer Res.*, 51: 2605-2610.
- Field J.K., Pavelic Z.P., Spandidos D.A., Stambrook P.J., Jones A.S., Gluckman J.L. 1993: *The role of the p53 tumor suppressor gene in squamous cell carcinomas of the head and neck.* *Arch. Otolaryngol. Head Neck Surg.*, 119: 1118-1122.
- Guterson B.A., Anbazhagan R., Warren W., Midgely C., Lane D.P., O' Hare M., Stamps A., Carter R., Jayatilake H. 1991: *Expression of p53 in premalignant and malignant squamous epithelium.* *Oncogene*, 6: 1785-1789.
- Hall P.A., Levison D.A. 1990: *Review: assessment of cell proliferation in histological material.* *J.Clin.Pathol.*, 43: 184-192.
- Hall P.A., Levison D.A., Woods A.L., YuCC-W., Kellock D.B., Watkins J.A., Barns D.M., Gillett C.E., Camplejohn R., Dover R., Waseem N.H., Lane D.P. 1990: *Proliferating cell nuclear antigen (PCNA) immunolocalization in paraffin sections: an index of cell proliferation with evidence of deregulated expression in some neoplasms.* *J. Pathol.*, 162: 285-294.
- Hollstain M., Sidransky D., Vogelstein B., Harris C.C. 1991: *p53 mutations in human cancers.* *Science*, 253: 49-53.
- Iggo R., Gatter K., Bartek J., Lane D., Harris A. L. 1990: *Increased expression of mutant forms of p53 oncogene in primary lung cancer.* *Lancet*, 335: 675-679.
- Isola J.J., Helin H.J., Helle M.J., Kallioniemi O.P. 1990: *Evaluation of cell proliferation in breast cancer.* *Cancer*, 65: 1280-1184.
- Jain S., Filipe N.I., Hall P.A., Waseem N.A., Lane D.P., Levison D.A. 1990: *Application of proliferating cell nuclear antigen (PCNA) immunostaining in gastric cancer.* *J.*

- Pathol., 161: 351- 358.
- Jenkins J.R., Rudge K., Currie G.A., 1984: *Cellular immortalization of a cDNA clone encoding the transformation-associated phosphoprotein p53*. Nature, 312: 651-654.
- Lane D.P. 1992: *p53 guardian of the genome*. Nature, 358: 16.
- Maestro R., Dolcetti R., Gasporotto D., Doglioni C., Pelucchi S., Barzan L., Grandi E., Boiocchi M. 1992: *High frequency of p53 gene alterations associated with protein overexpression in human squamous cell carcinoma of larynx*. Oncogene, 7 1159-1166.
- Mc Cormick D., Hall P.A., 1992: *The complexities of proliferating nuclear antigen*. Histopathology, 21: 591-594.
- Pich A., Chiusa L., Pisani P., Krenkli M., Pia F., Navone R. 1992: *Argyrophilic nucleolar organizer region counts and proliferating cell nuclear antigen scores are two reliable indicators of survival in pharyngeal carcinoma*. J. Cancer Res. Clin. Oncol., 119: 106-110.
- Purdie C.A., O' Grady J., Piris J., Wyllie A.H., Bird C.C. 1991: *p53 expression in colorectal tumours*. Am. J. Pathol., 138: 807-813.
- Somers K.D., Merrick M.A., Lopez M.E., Incognito L.S., Sechter G.L., Casey G. 1992: *Frequent p53 mutations in head and neck cancer*. Cancer Res., 52: 5997-6000.
- Stretch J.R., Gatter K.C., Ralfkiaer E., Lane D.P., Harris A.L. 1991: *Expression of mutant p53 in melanoma*. Cancer Res., 51: 5976-5979.
- Woods A.L., Hanby A.M., Hall P.A., Shepherd N.A., Waseem N.H., Lane D.P., Levison D.A. 1990: *The prognostic value of PCNA (proliferating cell nuclear antigen) immunostaining in gastrointestinal lymphomas*. J. Pathol., 161: 342.

### Summary

Six larynx carcinoma were studied at the ultrastructural level for the presence of p53 protein and proliferating cell nuclear antigen (PCNA) by using PAP (peroxidase-antiperoxidase) method. Immunocytochemical staining with monoclonal antibody to p53 protein demonstrated overexpression of the protein in three patients. These same three samples were positive also for PCNA. In one case positive immunostaining for p53 protein was present in nucleus. In three cases intracytoplasmic positive reaction for p53 protein and PCNA was noticed. The reaction product was associated with endoplasmic reticulum, nuclear envelope and was scattered throughout the cells on the electron dense bodies. The overexpression of p53 protein was correlated with proliferating cell nuclear antigen (PCNA) staining. Control of incubation with normal mouse serum showed no labelling for p53 protein and PCNA, thus proving the specificity of immunocytochemical staining.